

# L'ATELECTASIE PULMONAIRE

**D.Delplanque**

Octobre 2013

# Étymologie - Définition

- **N.f. origine grec :**
  - « *atêles* »: incomplet; avec le « a » privatif
  - « *ektasis* »: [ectasie], extension, gonflement, dilatation d'un segment d'organe creux ou d'un vaisseau

**L'atélectasie pulmonaire correspond à l'affaissement des alvéoles pulmonaires par absence de ventilation, alors que la circulation sanguine y est normale.**

# Définition

- **Condensation rétractile d'un territoire pulmonaire de topographie bronchique, relevant de *l'obstruction complète*, une obturation, de la bronche le ventilant.**
- **L'atélectasie peut porter sur tout un poumon, un lobe ou des segments. (perte de volume)**
- **Quand l'atélectasie siège sur une bronche sous-segmentaire, elle peut former une opacité en bande (atélectasie plane de Fleischner).**

# Physiopathologie

- Atélectasie « obstructive »: la plus fréquente.
- Atélectasie non obstructive: par compressions bronchiques extrinsèques (adénopathies, tumeur médiastinale, épanchement pleural...).
- L'atteinte du surfactant dans le syndrome de détresse respiratoire aigu aboutit aussi à une atélectasie.

# **Atélectasie « obstructive »**

- **L'obturation bronchique induite peut être due à des sténoses tumorales ou inflammatoires, un corps étranger, une impaction mucoïde ou à une broncholithiase due à un encombrement bronchique majeur.**
- **En amont de cette obturation, la zone alvéolaire n'est plus ventilée. Le gaz alvéolaire va progressivement diffuser dans le sang, entraînant l'affaissement, la rétraction de cette zone alvéolaire et donc son exclusion dans les échanges gazeux.**

# Atélectasie non obstructive

- Due à des compressions bronchiques extrinsèques (adénopathies, tumeur médiastinale,...).
- Elle est dite passive lorsqu'il y a compression par un épanchement pleural ou une autre lésion (augmentation Ppl).
- L'atteinte du surfactant dans le syndrome de détresse respiratoire aigu aboutit aussi à une atélectasie

# Mécanismes iatrogènes

## Réanimation

- **Intubation sélective**
  - Fréquente - Intubation orale
  - Surveillance clinique et radiologique
- **Collapsus de dénitrogénéation à haute FIO<sub>2</sub>**
  - Lié à la différence de densité Azote et O<sub>2</sub>
  - FIO<sub>2</sub> > 80% - Prolongée (> une heure)
  - Traitement préventif : diminution des durées d'hyperoxygénation

# Imagerie

Les signes radiologiques spécifiques de l'atélectasie sont :

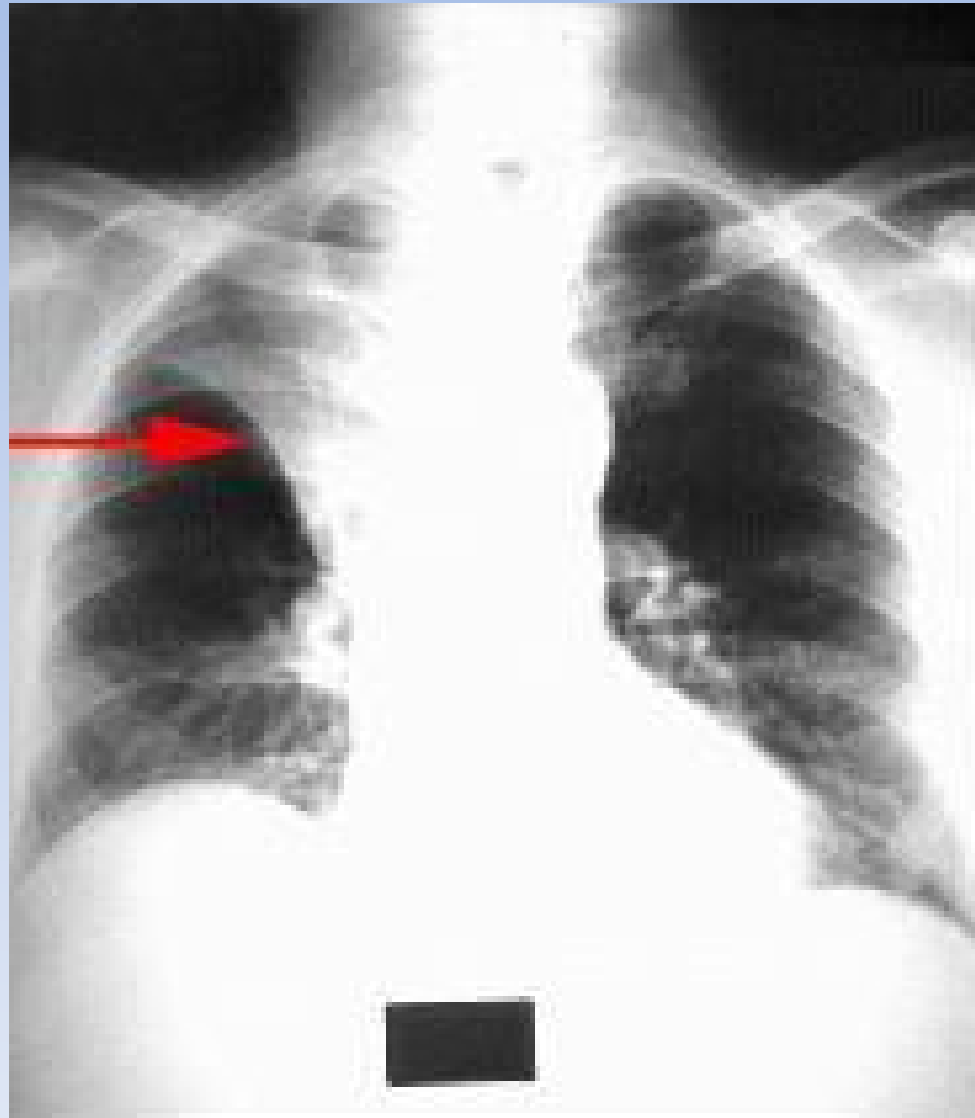
- Signes directs : opacité homogène, systématisée, rétractile, unilatérale sans bronchogramme aérien.
- Signes indirects (liés au phénomène rétractile) : Attraction du médiastin et de la trachée du côté de l'atélectasie, ascension homolatérale de la coupole diaphragmatique, pincement costal.

La présence des signes indirects est suffisante pour considérer qu'il y a atélectasie, c'est-à-dire un défaut de ventilation

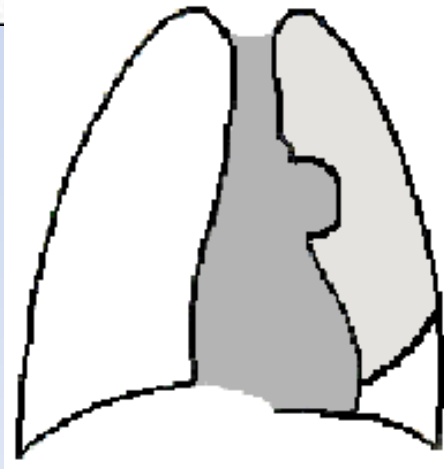
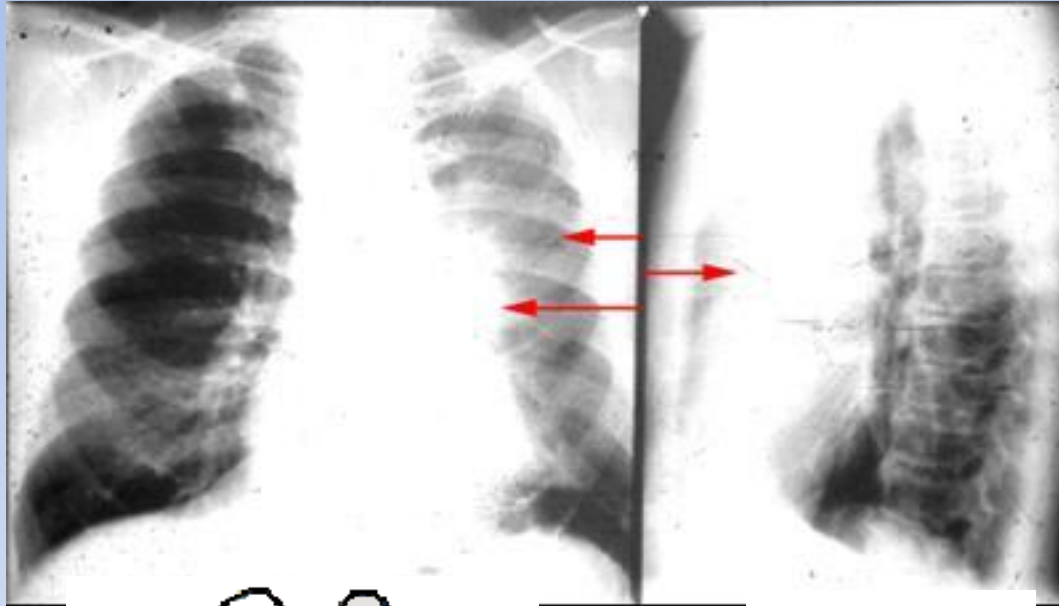


# Atélectasie du lobe supérieur droit

**opacité rétractile du  
lobe supérieur droit,  
une attraction de la  
scissure et du hile**

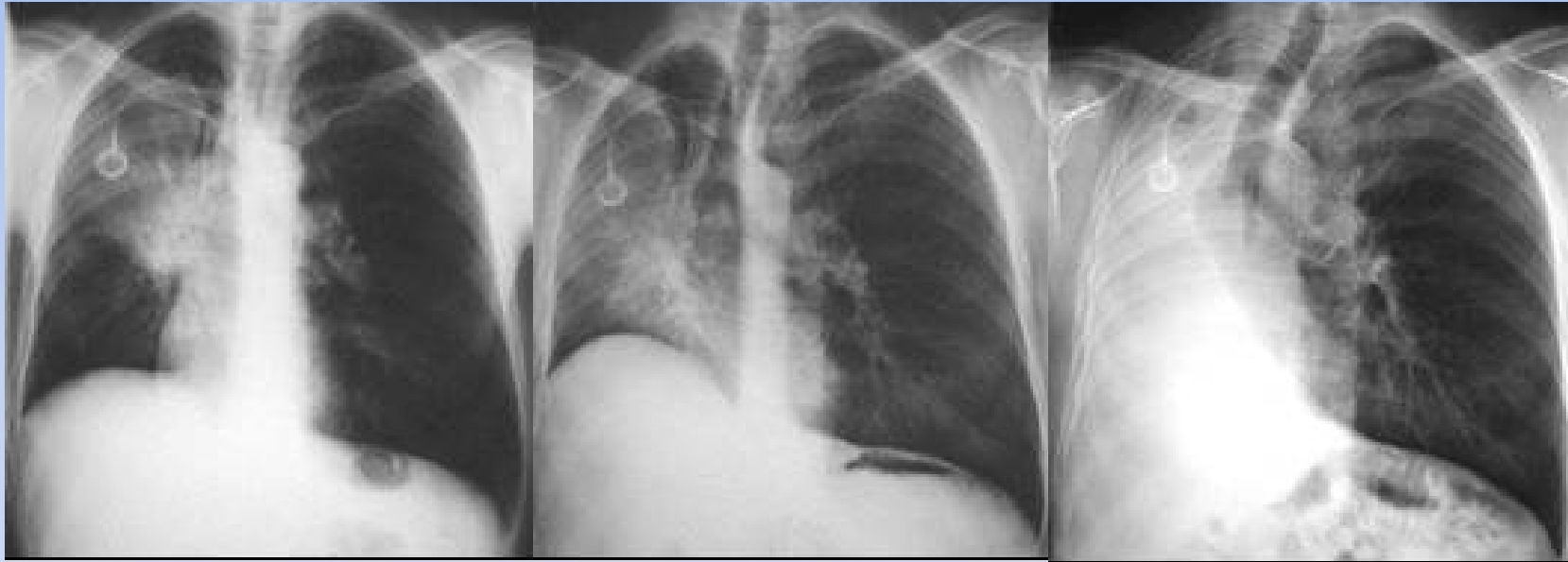


# Atélectasie du lobe supérieur gauche



(respir.com)

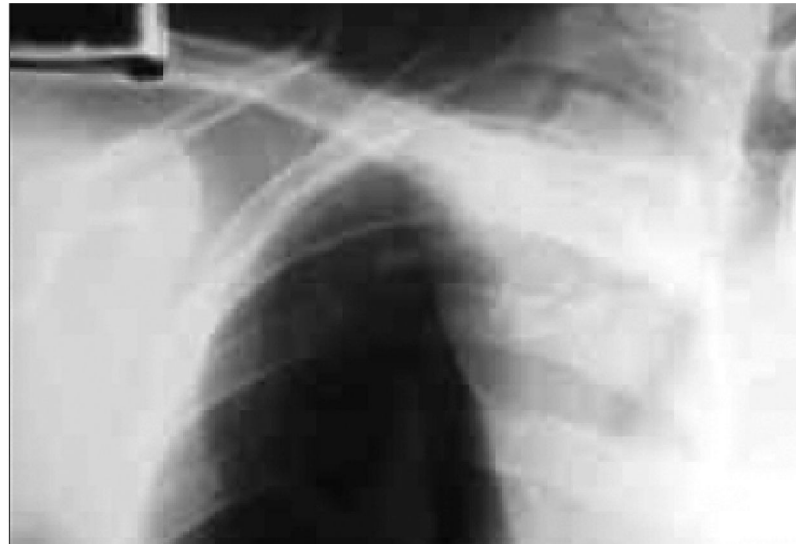# Atélectasie poumon droit



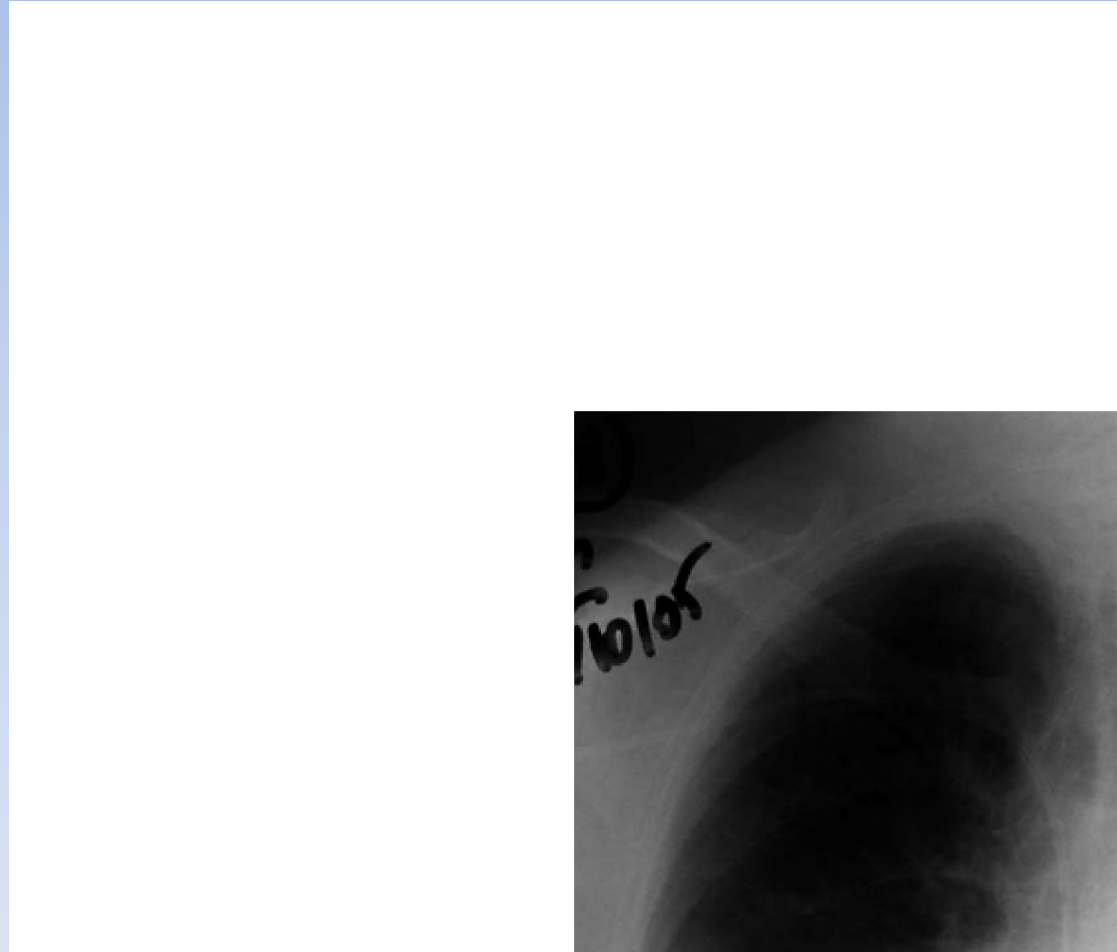
**Séquence montrant l'évolution vers une atélectasie complète du champ pulmonaire droit. On observe une rétraction progressive du poumon droit avec attraction de toutes les structures de voisinage, médiastin, coupole diaphragmatique droite et grill costal droit.**

(respir.com)

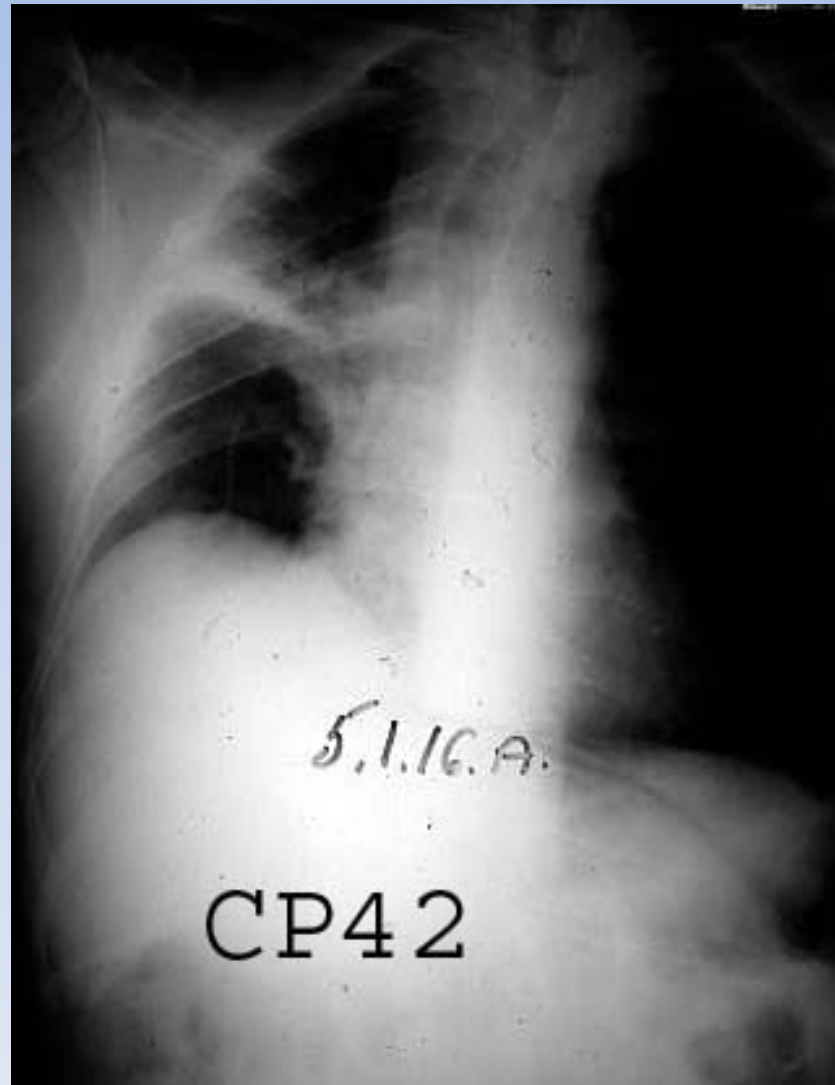
# Atélectasie lobaire supérieure droite



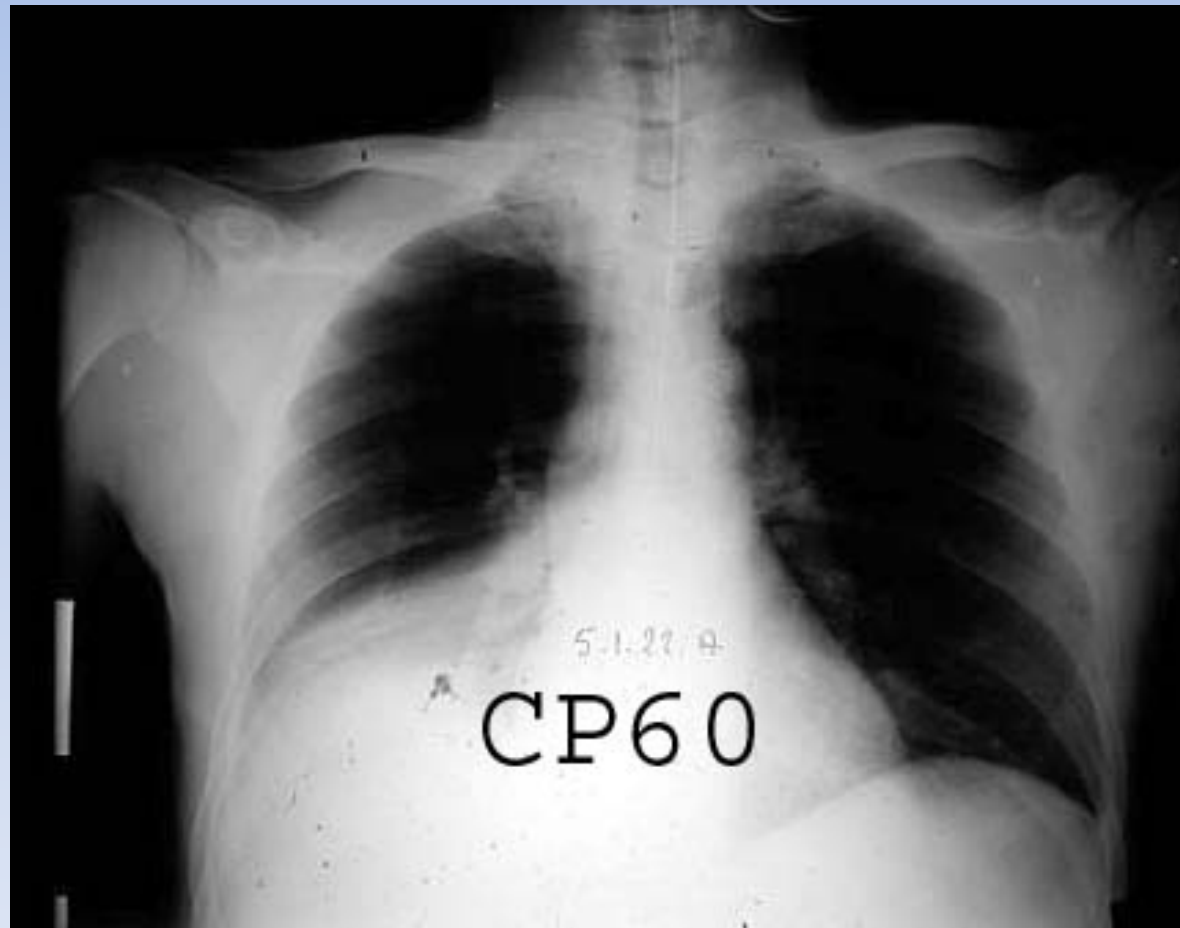
# Atélectasie poumon gauche



# Atélectasie lobe moyen

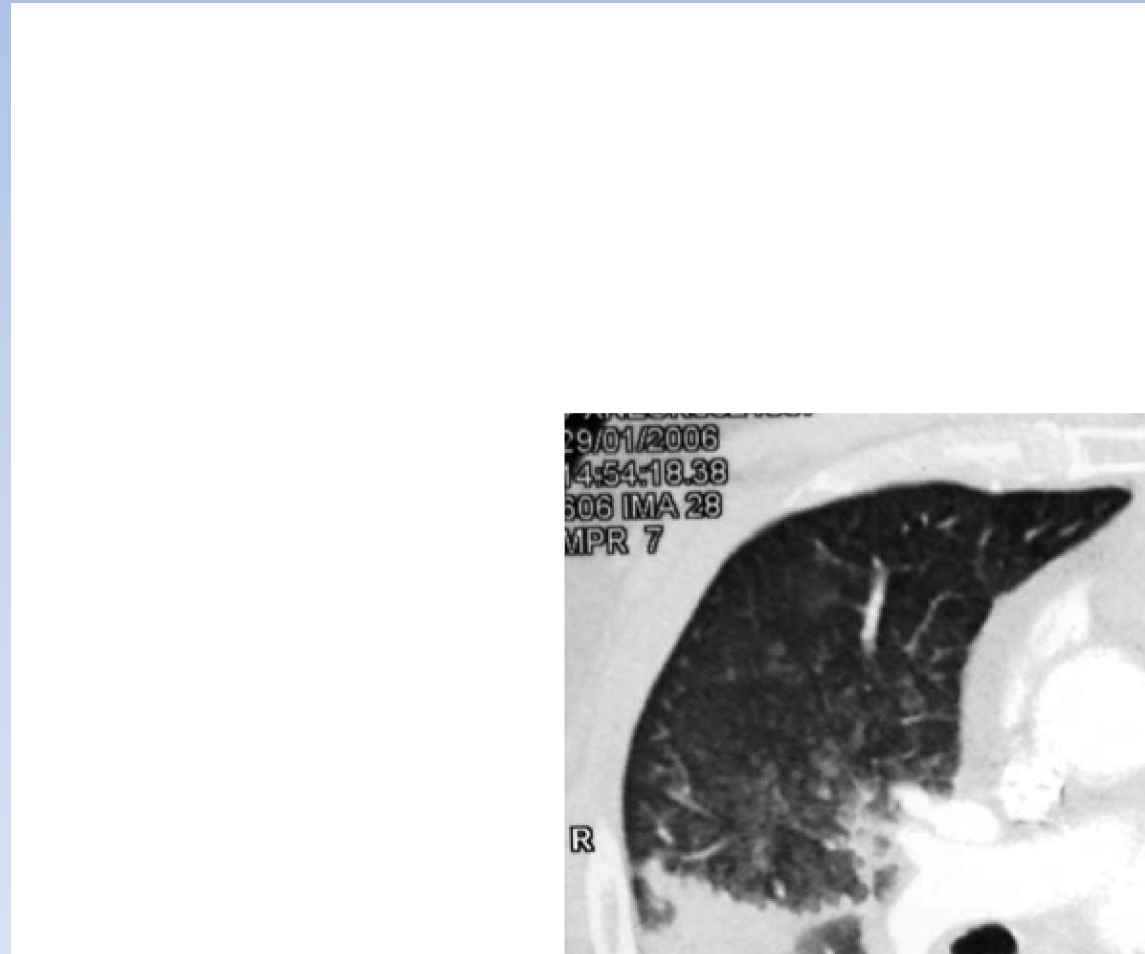


# Atélectasie base droite



# Tomodensitométrie

## Atélectasie postérieure bilatérale





# Clinique

- **Inspection**
  - Ventilation asymétrique, immobilisme d'un hémithorax.
- **Percussion**
  - Matité
- **Auscultation**
  - Abolition du murmure vésiculaire

# Biologie

- **GDS: retentissement fonctionnel de l'atélectasie: modification importante du rapport VA/Q (shunt intrapulmonaire): l'Hypoxie.**
- **Ce retentissement est dépendant:**
  - de l'importance de la zone atelectasiée
  - De la vasoconstriction réflexe hypoxique (La perfusion dans la zone atelectasiée est alors redistribuée vers les zones bien ventilées).

# Evolution

- **Reventilation de la zone atélectasiée**
- **Complications**
  - **infection**
  - **épanchement liquide voire pleurésie purulente**
  - **dilatations des bronches**
  - **perte du poumon**

# Endoscopie

- **Permet de voir la cause de l'obstruction et de faire les prélèvements nécessaires**
- **Procédure médicale invasive, diagnostique et thérapeutique. Risque traumatique, infectieux.**
- **Bronchoscopie au tube rigide si corps étranger**
- **Fibroscope diagnostic causal (hémoptysie, trauma) Aspiration et lavage bronchique possibles.**

# Approche kinésithérapique

- S'il y a possibilité de reventiler la zone atelectasiée (encombrement, atelectasie compressive après ponction pleurale).
- **Evaluation diagnostique contextualisée et orientée**
  - Vers la localisation précise de la zone atelectasiée (radiographie),
  - Sur le retentissement fonctionnelle (gaz du sang)
  - Sur l'état général de la personne (participation, fatigabilité)

Afin d'évaluer le bénéfice – risque et anticiper l'évolution probable (pronostic).

Stratégie rigoureuse dont l'objectif est l'efficacité sans provoquer d'effets délétères (hypoxie, épuisement).

# **Atélectasie : modifications mécaniques**

- **Augmentation des résistances bronchiques**
- **Diminution de la compliance locale**
- **Association de plusieurs techniques:**
  - **Positionnement**
  - **Ventilation en pression positive**
  - **Techniques manuelles**
  - **(Aspiration)**

# Le positionnement

- Localiser les effets de la ventilation en pression positive (distribution de la ventilation dépendante des résistances et de la compliance)
- Le DL privilégie, en ventilation en pression positive, le poumon supra latéral et favorise l'expansion des zones à traiter.
- Le proclive, tête haute, libère le poumon du poids des viscères, le ventilateur ne lutte que contre l'augmentation des résistances bronchiques et la chute de compliance de la zone atelectasiée

# La ventilation en pression positive

- **Les variations de débit et de pression engendrées par ce type de ventilation mécanique permettent :**
  - **une désobstruction bronchiolaire par un véritable « ramonage » des voies aériennes et la mobilisation des sécrétions, associée aux techniques de modulation du flux expiratoire.**
  - **La ventilation de territoires non sollicités du fait de la diminution des volumes mobilisés dont les causes peuvent être multiples (douleurs, syndrome restrictif post-opératoire, insuffisance musculaire, syndrome obstructif,.....).**



# Les techniques manuelles

- **Doivent obligatoirement accompagner la ventilation en pression positive, notamment la modulation du flux expiratoire, par pressions thoraciques manuelles, qui est d'autant plus efficace que le volume d'air expiré est plus grand.**

# L'aspiration nasotrachéale

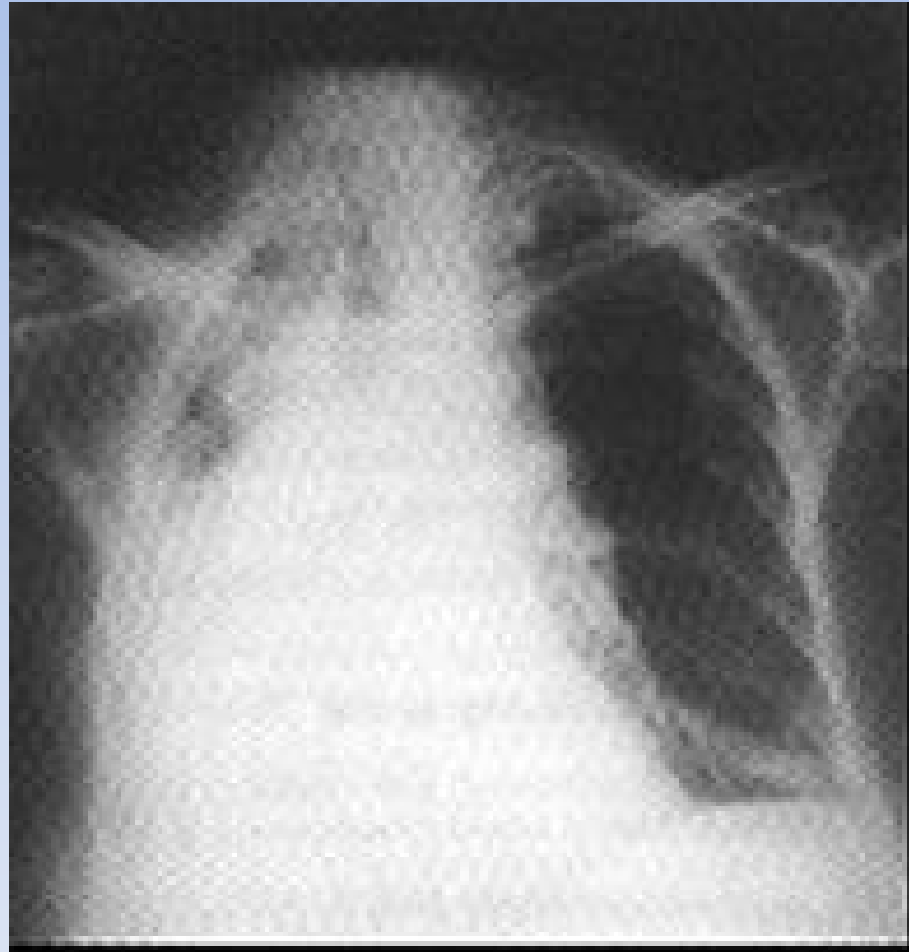- **Doit rester une technique d'exception et n'être pratiquée que devant un patient fatigué où la charge de travail induite par les techniques d'expectoration serait plus délétère qu'efficace.**
- **ATTENTION: Acte illégal !!!**

# Evaluation - Régulation

- **Tout au long de la séances, une surveillance par oxymétrie de pouls permet d'adapter l'intensité du soin et une éventuelle oxygénothérapie**
- **Evaluation du résultat : Clinique, Gds, Rx**

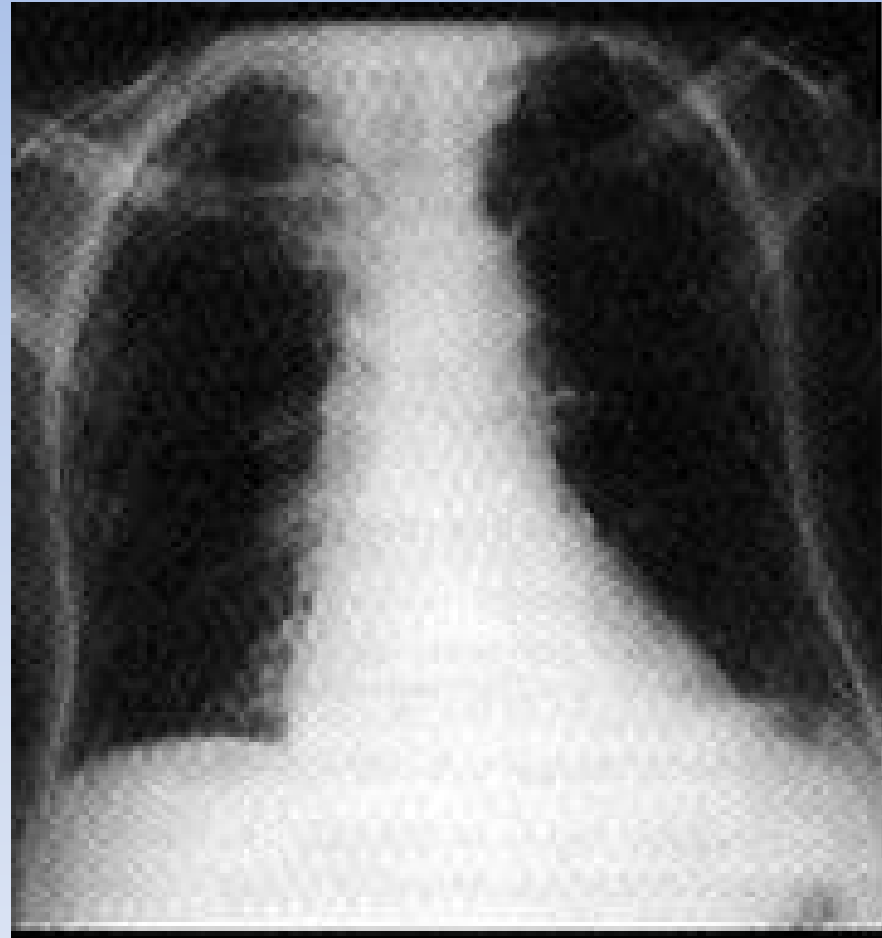# Cas clinique

**Atélectasie du  
poumon droit à J+1  
d'une Hystérectomie  
chez une femme de  
78 ans**



# Cas clinique

**Radiographie réalisée  
chez cette même opérée  
après une séance de  
kinésithérapie de 35 mn  
associant: DLG,  
ventilation en relaxation  
de pression (P. max: 25  
cmH<sub>2</sub>O) au masque, AFE  
par pressions thoraciques  
manuelles et aspiration  
naso-trachéale.  
(collection personnelle)**



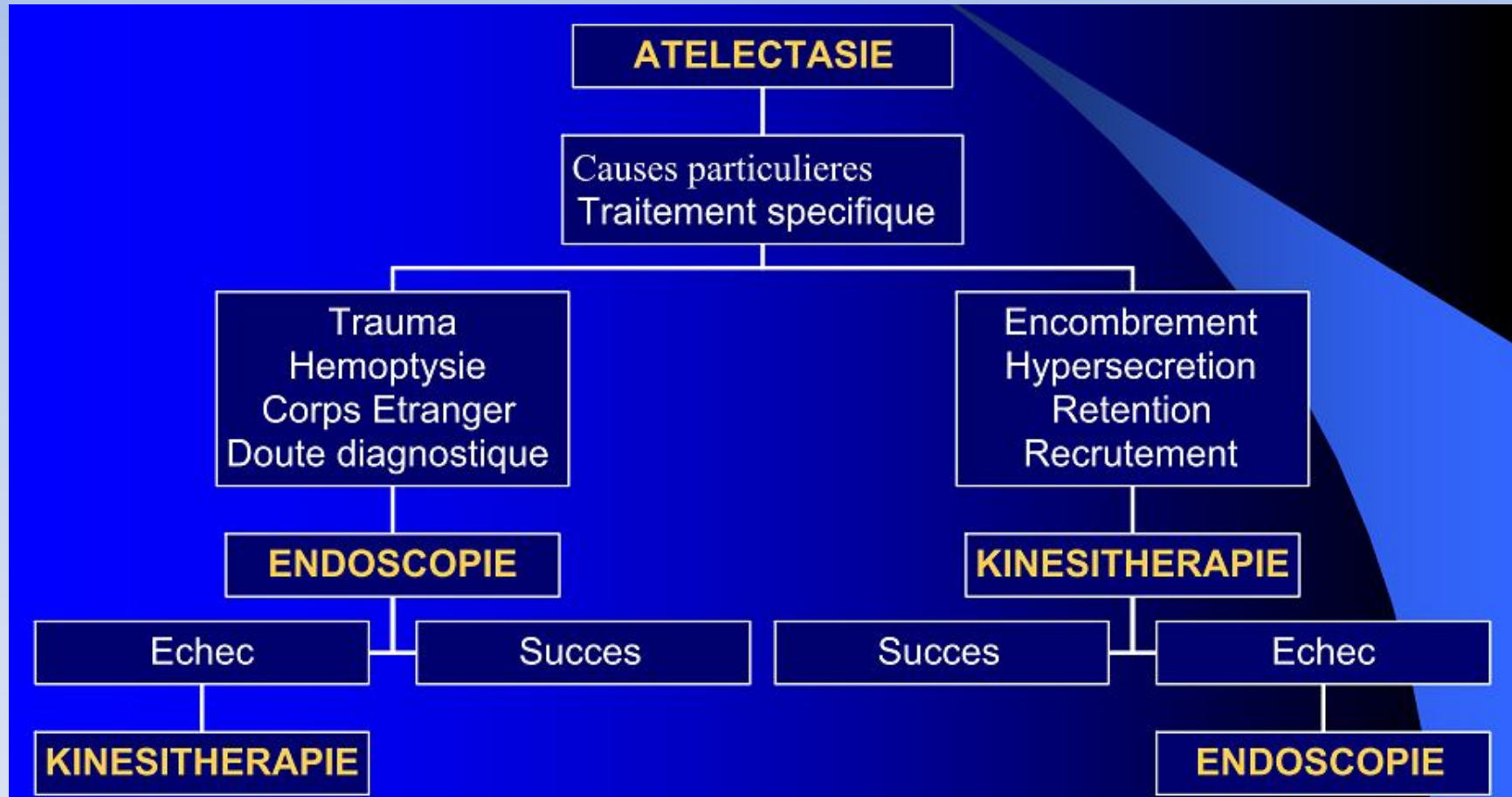
# Etudes comparatives randomisées

- **Johnson et al. ARRD 1987**
  - Pas de différence significative entre percussions thoraciques + drainage postural vs ventilation dirigée
- **Stiller et al. Chest 1990**
  - Supériorité de l'association décubitus latéral + vibrations thoraciques vs ventilation dirigée

# Kinésithérapie vs Fibroscopie

- **Marini et al. ARRD 1979**
  - Supériorité de l'association drainage postural et percussions thoraciques vs fibroscopie
- **Fourrier et al. Réan Urg 1994**
  - Supériorité de l'association décubitus latéral + vibrations thoraciques vs fibroscopie

# Un arbre décisionnel



Lucette FOURRIER